



Particularités des corps étrangers laryngo-tracheo-bronchiques chez l'enfant : une série descriptive des cas du Centre Hospitalier de Soavinandriana, Madagascar

Particularities of laryngo-tracheo-bronchic foreign bodies in children: serial cases from the Soavinandriana Hospital Center, Madagascar

Fitia Rotsirotsy Elsa Ratovonjanahary^{1,2}, Zo Zafitsara Andrinirina^{1,2}, Soloharimino Mireille Rakotondravelo^{1,2}, Yves Tokiniaina Rabetokotany^{1,3}, Fanomezantsoa Andriamparany Rakoto^{1,3}

Correspondance

Ratovonjanahary Fitia Rotsirotsy Elsa

Courriel : fitiarotsirotsy@gmail.com

Téléphone : +261341854205

Faculté de Médecine d'Antananarivo, Madagascar

Summary

Context and objectives. Foreign body inhalation is a life-threatening respiratory emergency in the absence of adequate management. The objectives were to describe the different objects involved, the clinico-therapeutic profile as well as to discuss the recommendations for prevention. *Methods.* This was a 2-year retrospective descriptive study that included children under 15 years of age who had inhaled a foreign body. *Results:* Fifteen files were identified. The average age of included children was 5 years with a M/F sex-ratio of 4. The mean time from inhalation to admission was 3 days. The foreign body was plastic whistles for 8 children, balloons for 2, of vegetable and metal origin for 5. Their location was in the right stem bronchus in 47%. Cough was present in all patients. The extraction was performed endoscopically. One death was reported. *Conclusion.* Inhalation of foreign bodies is a serious accident. The plastic whistle was particularly common in Madagascar. The best treatment is prevention.

Keywords: Emergency, Child, Foreign body, prevention

Received November 1st, 2023

Accepted April 27th, 2024

<https://dx.doi.org/10.4314/aamed.v17i3.6>

1. Faculté de Médecine, Université d'Antananarivo, Madagascar.
2. Service de Pédiatrie, Centre Hospitalier de Soavinandriana, Antananarivo Madagascar.
3. Service d'Oto-Rhino-Laryngologie et Chirurgie Cervico-Faciale, Centre Hospitalier de Soavinandriana, Antananarivo Madagascar.

Résumé

Contexte et objectifs. L'inhalation de corps étranger est une urgence respiratoire mettant en jeu le pronostic vital en l'absence d'une prise en charge adéquate. Les objectifs étaient de décrire les différents objets en cause, le profil clinico-thérapeutique ainsi que de discuter les recommandations de prévention.

Méthodes. Il s'agissait d'une étude rétrospective descriptive réalisée pendant 2 ans incluant les enfants de moins de 15 ans ayant inhalé un corps étranger.

Résultats. Quinze dossiers étaient répertoriés. Leur âge moyen était de 5 ans. Le sexe ratio était de 4. Le délai moyen entre l'admission et l'inhalation était de 3 jours. Le corps étranger était des sifflets plastiques chez 8 enfants, des ballons pour 2, d'origine végétale et métallique pour 5. Leur localisation était dans la bronche souche droite dans 47 %. La toux était présente chez tous les patients. L'extraction était réalisée par voie endoscopique. Un décès était déploré.

Conclusion. L'inhalation de corps étranger est un accident grave. Le sifflet plastique était particulièrement fréquent à Madagascar. Le meilleur traitement reste la prévention.

Mots-clés : Corps étranger, enfant, prévention, urgence

Received November 1st, 2023

Accepted April 27th, 2024

<https://dx.doi.org/10.4314/aamed.v17i3.6>



Introduction

Les accidents aux corps étrangers (CE) aériens ou digestifs sont fréquents chez l'enfant et exceptionnels chez l'adulte. Ils constituaient 73,4 % des urgences ORL pédiatriques en 2010 à Madagascar (1). L'inhalation laryngo-trachéo-bronchique est la localisation la plus à craindre. Il s'agit d'une urgence respiratoire pouvant mettre en jeu le pronostic vital en l'absence d'une prise en charge immédiate adéquate. Cependant, en cas d'enclavement bronchique diagnostiqué tardivement le corps étranger peut être à l'origine de complications et de séquelles broncho-pulmonaires pouvant être redoutables (2). Au Sénégal, elle constituait le 2^{ème} motif d'hospitalisation en ORL (3). Aux Etats Unis, elle était responsable de 500 décès d'enfant par an (4). En dépit de la gravité, les données sur les CE restent fragmentaires.

La présente étude avait pour objectif de décrire les différents objets en cause, le profil clinique, thérapeutique et évolutif de l'inhalation de corps étranger laryngo-trachéo-bronchique.

Méthodes

Nature, période et cadre de l'étude

Il s'agissait d'une étude d'une série descriptive des cas admis au Centre Hospitalier de Soavinandriana (CENHOSOA) entre le 1^{er} août 2017 et le 31 août 2019, dans les services de Pédiatrie et d'ORL. Le CENHOSOA est le centre de référence pour la prise en charge de l'inhalation de corps étranger à Madagascar.

Population d'étude

Tous les enfants admis pour inhalation de corps étranger âgés de moins de 15 ans et ayant eu une bronchoscopie rigide ont été inclus dans la présente étude. Les dossiers incomplets étaient exclus.

Variables d'intérêt

Elles englobaient les données épidémiologiques, historiques, clinico-radiologiques, la localisation et la nature des corps étrangers laryngo-trachéo-bronchiques et enfin, les modalités thérapeutiques et évolutives. Les clichés radiographiques ont été relus par les radiologues du service d'imagerie du centre.

Collecte de données

Les données recueillies ont été saisies sur le logiciel Excel 2013 et analysées à l'aide du logiciel Epi info 7.

Considérations éthiques

L'anonymat et la confidentialité ont été respectés.

Résultats

Sur le plan épidémiologique

La population d'étude comprenait 15 patients dont une prépondérance masculine (12 garçons et 3 filles soit un sex-ratio de 4/1). Leur âge médian était de 5 ans avec un extrême de 8 mois à 12 ans. Durant la période de l'étude, 6601 nourrissons et enfants étaient admis dans le service de Pédiatrie soit 0,22 % des admissions. Ces patients provenaient de toutes les provinces de Madagascar dont 8 d'Antananarivo et 7 d'autres provinces.

Sur le plan clinique

Le délai d'évolution entre l'inhalation du corps étranger et la consultation a varié entre 2 heures et 19 jours. Pour 9 patients (60 %), il oscillait entre 2 et 48 heures. Le délai moyen était de 3 jours. La notion d'inhalation de corps étranger et la nature du corps étranger était rapporté à l'interrogatoire pour 14 patients (93 %). La toux était présente chez tous les patients (100 %). Elle était associée à une suffocation chez 8 patients (53 %), réalisant le syndrome de pénétration. Aucun patient n'avait présenté la triade du syndrome de pénétration complet : accès de toux associé à une suffocation et à une cyanose. Les accidents étaient survenus au cours du repas pour 14 patients, au cours du jeu pour un autre. Seuls, 2 patients étaient arrivés avec un tableau de détresse respiratoire sévère. Des bruits sifflants localisés au niveau du poumon droit étaient présents chez 4 patients (27 %). Ils étaient engendrés par les bouts de sifflet plastique inhalé. L'examen physique, notamment l'auscultation pulmonaire était normale chez 4 patients (27 %).

Sur le plan radiologique

Neuf patients (67 %) n'avaient pas reçu de radiographie avant ou pendant l'hospitalisation. La radiographie cervico-thoracique était réalisée pour 6 patients avant l'hospitalisation. Pour ces derniers, 3 avaient montré un corps étranger radio-opaque avec pour les 2 cas, des images de pneumopathie et d'atélectasie (figure 1 et 2). Pour les 3 autres, elle était normale. Aucun patient étudié n'avait pas bénéficié d'une tomodensitométrie thoracique.

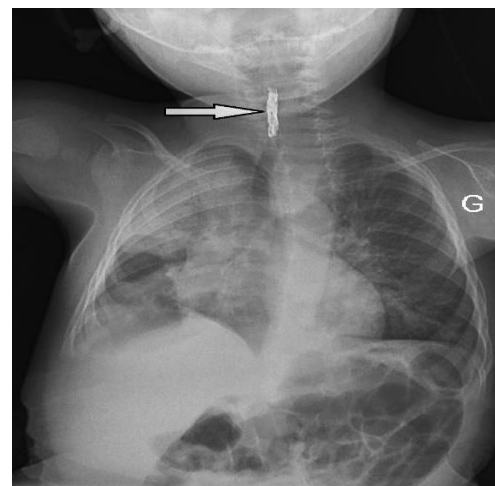




Figure 1. Représentation d'un cas d'un corps étranger trachéal détecté sur une radiographie cervico-thoracique de face chez un nourrisson de 8 mois

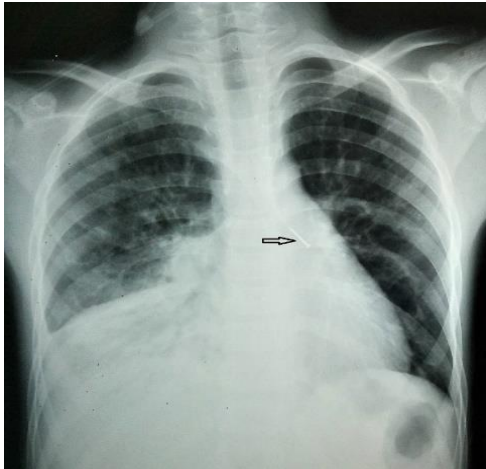


Figure 2. Représentation d'un cas d'un corps étranger intrabronchique gauche initialement intrabronchique droit avec atélectasie du lobe inférieur droit détecté sur une radiographie thoracique de face chez un garçon de 8 ans

Sur le plan thérapeutique

En pré-hospitalisation, aucune tentative d'extraction n'a été faite. Par contre, 2 patients référés étaient déjà traités, le premier avec le diagnostic d'une bronchiolite sévère et l'autre comme une pneumopathie infectieuse.

Une endoscopie type bronchoscopie rigide sous anesthésie générale a été effectuée chez tous les patients. Un patient avait bénéficié en deuxième intention d'une trachéotomie pour l'extraction du corps étranger.

Il était de nature plastique chez 10 patients dont sifflet plastique pour 8 patients (53 %), un fragment de ballon pour 2 patients, de nature végétale pour 2 autres (13 %) et métallique pour 3 patients (20 %). Il était localisé au niveau de la bronche souche droite pour 7 malades (47%), au niveau de la bronche souche gauche pour 1 patient (7 %), au niveau de la trachée pour 3 (20 %), au niveau du larynx pour 2 et non précisé 2 patients (13%).

Sur le plan évolutif

Les suites opératoires étaient favorables pour les 14 cas. La durée moyenne d'hospitalisation était de 48 heures. Un seul décès a été enregistré. Il s'agissait d'un nourrisson de 8 mois qui avait inhalé un corps étranger métallique et a été traité avant l'hospitalisation comme une bronchiolite surinfectée. Il était admis en état de détresse respiratoire sévère. Il est décédé 2 heures après extraction suite à un œdème et un spasme laryngé.

Discussion

La présente étude a permis d'inclure 15 enfants victimes d'un accident d'inhalation de corps étranger laryngo-trachéo-bronchique dans un service de pédiatrie de référence de la capitale pendant une période de 2 ans. Dans notre série, les jeunes garçons étaient les plus touchés corroborant les résultats de plusieurs auteurs (4-9). Cette situation s'expliquerait d'une part par leur caractère plus aventurier et d'autre part par une différence de maturité du carrefour pharyngolaryngé entre les deux sexes du même âge (9).

L'âge est très variable selon la taille de la population, la durée et le lieu de l'étude mais la plupart des études ont décrit une tranche d'âge moyenne de 1 à 3 ans (4,5,7-8). Comme dans les travaux de Nyeki *et al.* au Gabon (6) et Ouoba *et al.* (10) au Burkina Faso, nous avons trouvé un âge plus avancé dans la présente étude.

En effet, à partir de six mois, la préhension manuelle de l'enfant devient efficace, et la tendance à porter différents objets et aliments à la bouche pour découvrir le monde environnant se développe. De plus, l'enfant n'a pas encore acquis la capacité cognitive lui permettant de distinguer les aliments comestibles des objets non comestibles. Les facteurs favorisant les accidents d'inhalation chez l'enfant de bas âge sont : l'absence des molaires diminuant ainsi la capacité de mastication, l'immaturité du réflexe de protection des voies aériennes supérieures, les inspirations profondes et brusques lors d'une toux, d'une distraction ou d'une émotion tels que le rire ou la surprise (8). Le délai de consultation était variable. Plus de la moitié, soit 60 % des patients ont été vus en consultation durant les 2 premiers jours qui suivaient l'inhalation du corps étrangers rejoignant les données de la littérature (3-4,6,10). En revanche, les patients sont surtout vus plus tardivement dans d'autres études (11). Ces retards de consultation sont dus à plusieurs facteurs qui tiennent à la nature fugace du syndrome de pénétration pouvant passer inaperçu, aux difficultés diagnostiques et à l'absence de services spécialisés dans certaines régions de notre pays. Ces patients vont alors multiplier des consultations dans des centres de santé avant d'être reçu dans un hôpital de référence. Dans cette série, la notion d'aspiration de corps étranger était retrouvée dans 93 %, corroborant les 95,75 % décrits par Zang *et al.* Par contre, des fréquences inférieures soit 76,3 %, 77 % ont été rapportées respectivement par Eren *et al.* (4), et Ouoba (10).



Le syndrome de pénétration est le principal élément à rechercher à l'interrogatoire lors d'une suspicion d'une inhalation de corps étranger (12). Ce syndrome, même souvent sous-estimé, est pathognomonique de l'inhalation. Dans la littérature, la fréquence de ce syndrome dans sa forme complète varie entre 9,8 à 15,7 % (5,13). Quant au syndrome de pénétration incomplet, il est de l'ordre de 60 à 70 % des cas (6,13). Dans la présente étude, le tableau était tous incomplet avec une fréquence de 36,3 %.

La nature du CE dépend de la population étudiée, et donc des facteurs géographiques, économiques, et socioculturels. Par contre, quel que soit le pays concerné, le corps étranger de nature organique tient toujours le premier rang sauf dans notre étude. Selon deux études faites en Chine, les CE organiques étaient responsables de 91,5 % à 98,7 % d'inhalation et ceux dont la nature métallique et plastique n'étaient responsables que dans 0,6 % (7-8). Dans les pays européens, les CE étaient le plus souvent d'origine alimentaire et étaient responsables de l'inhalation dans trois quarts des cas (14-15). Dans le monde Arabo-musulman, les CE inorganiques sont plus fréquents, en particulier du type métallique. En effet, les épingles sont très utilisées pour fixer les foulards autour de la tête. Ainsi, ces dernières étaient responsables de 25 % de l'ensemble de corps étranger en Algérie (11) et de 60,4 % de l'ensemble des corps étrangers radio-opaques en Turquie (4). Ces données de la littérature contrastent la prépondérance particulière des CE plastiques de notre série. Ceci pourrait s'expliquer par la circulation des jouets inadaptés en particulier les sifflets plastiques surtout durant le mois de juin pendant lequel les malgaches célèbrent leur fête nationale. La moitié des corps étrangers était localisée au niveau de la bronche souche droite, en accord avec les observations de plusieurs auteurs (4-5,7-8). Ceci pourrait s'expliquer du fait de son plus grand diamètre et que l'angle entre la bronche souche droite et la trachée est plus ouvert qu'à gauche ainsi que le volume d'air inspiré allant dans la bronche souche droite est plus important. Dans les tiers des cas, ils sont localisés au niveau de la bronche souche gauche (5,7-8) contrastant avec nos résultats où l'on a dénombré qu'un seul cas. Cette divergence pourrait être due en partie par la petite taille de l'échantillon. En revanche, la localisation laryngée et trachéale est relativement rare allant de 0,3% à 8,8% pour le larynx et jusqu'à 13 % pour la trachée (4-5,7-8).

Généralement, l'examen physique chez les enfants victimes d'inhalation de CE est pauvre. Ainsi les

signes généraux ou les signes pleuropulmonaires, lorsqu'ils sont présents, sont très peu sensibles et peu spécifiques. La présence ou l'absence d'une anomalie à l'auscultation a peu de valeur diagnostique quoique la présence de sibilants localisés dans un héli champ pulmonaire ou bien la présence d'un stridor associé à des signes de luttés permettent au clinicien d'appuyer son diagnostic d'inhalation et de pratiquer une bronchoscopie diagnostique. Pour Mnejja *et al.* (13), 20,3 % ne présentaient aucune anomalie à l'examen physique (13). L'examen physique était normal pour 11 patients sur une série de 70 cas de corps étrangers diagnostiqués par Metranglo *et al.* (16). Pour Rizk H *et al.* (17), il était aussi normal dans 21% des cas (17), ce qui est proche de notre observation (27 %). La fréquence des anomalies physiques sont variables selon les auteurs. Pour certains, ce sont surtout la diminution localisée du murmure vésiculaire qui était retrouvé soit 91,08 % dans leur étude (7).

Midulla *et al.* (5), sur une série de 82 patients, n'ont trouvé que 5 corps étrangers radio-opaques soit 9 % de leur échantillon (5). Les anomalies radiographiques les plus retrouvés sont surtout le piégeage expiratoire puis l'atélectasie (5). Une autre étude en Chine, a trouvé, après reconstruction tridimensionnelle, des signes directs d'inhalation de corps étranger dans 81% des cas (7). Dans la série étudiée, la radiographie cervico-thoracique était normale pour 3 sur les 6 patients ayant réalisé cet examen. Des anomalies parenchymateuses ont été trouvées chez 2 patients. En effet, la radiographie est un examen qui manque de sensibilité et de spécificité. Ceci pourrait s'expliquer par la rareté des corps étrangers radio-opaques ou par le fait que les complications ne peuvent pas être détectable radiologiquement qu'à un stade plus tardif.

Le traitement de référence repose sur l'extraction par voie endoscopique. Il est le seul examen permettant de confirmer la présence de corps étranger. Seul, un praticien expérimenté peut réaliser ce geste (12). La question la plus souvent posée est l'indication de l'endoscopie des voies respiratoires tout en sachant la pauvreté de l'examen clinique et que le syndrome de pénétration peut ne pas être toujours présent. Devant un enfant dyspnéique chez qui l'on suspecte un corps étranger laryngé ou trachéal, il faut le réaliser en urgence. De même, en cas de bronchopneumopathies récidivantes répondant mal au traitement ou en cas d'image radiologique persistante; une anamnèse négative ne doit pas empêcher l'indication de l'endoscopie surtout chez



les nourrissons (18-19). Dans les autres cas, notamment si le diagnostic est tardif, il est souhaitable de préparer l'enfant en mettant en route une antibiothérapie et une corticothérapie avant d'indiquer une bronchoscopie (12). En cas d'échec d'extraction par voie endoscopique, en présence de corps étranger vulnérant ou de perforations, la voie externe par cervicotomie ou par thoracotomie peut être indiquée (10). Dans certaines études, une deuxième bronchoscopie était réalisée avec succès après la première (20). Une extraction par bronchoscopie rigide sous anesthésie générale a été effectuée chez tous patients étudiés. En revanche, un patient avait bénéficié en seconde intention d'une trachéotomie.

Dans notre série en discussion, un décès était déploré. Il était survenu dans les 2 heures qui ont suivi la laryngoscopie par un œdème et spasme sous glottique. Nyeki *et al.* (6) ont aussi déploré un décès sur 21 patients étudiés. D'autres auteurs ont trouvé des chiffres plus bas : 15 décès sur 2000 cas pour Liang *et al.* (8) tandis que Zang *et al.* (7) ont trouvé un taux de décès de 0.13 %. La divergence méthodologique entre les études pourrait expliquer cette différence. Par contre, certains auteurs estiment que les retards de prise en charge, l'œdème laryngé ou pulmonaire post opératoire, les insuffisances du plateau technique et de la surveillance clinique post opératoires sont les principales causes (6).

Prévention

La prévention des accidents d'inhalation repose sur la mise en œuvre d'une information diffusée auprès du grand public : interdire les fruits secs oléagineux chez les tout petits, respecter les normes pour les jouets, en se méfiant des objets de petite taille. Ceci pourrait être réalisé à travers les médias, affiches, dépliants au niveau des différents centres de santé de base ou des écoles. Il serait souhaitable d'appliquer une réglementation de sécurité des jouets surtout pour ceux destinés aux nourrissons.

Conclusion

La présente étude a confirmé que l'inhalation de corps étranger chez l'enfant est un accident grave et reste toujours d'actualité. L'interrogatoire minutieux doit toujours rechercher un syndrome de pénétration imposant une exploration endoscopique même en l'absence d'un examen radio-clinique fortement évocateur. Dans notre série, l'inhalation de sifflet plastique était particulièrement fréquente. La prise en charge doit être précoce afin d'éviter le décès. Le meilleur traitement reste la prévention par la sensibilisation du public.

Contribution des auteurs

Ratovonjanahary Fitia Rotsirotsy Elsa : conception de l'étude, rédaction et soumission du manuscrit

Andrianirina Zo Zafitsara : participation à la conception de l'étude et à la rédaction du manuscrit

Rakotondravelo Soloharimino Mireille : participation à la récolte de données et à la rédaction du manuscrit

Rabetokotany Yves Tokiniaina : participation à la conception de l'étude et à la rédaction du manuscrit

Rakoto Fanomezantsoa Andriamparany : supervision de l'étude

Tous les auteurs ont contribué à la conduite de ce travail. Tous les auteurs déclarent également avoir lu et approuvé la version finale du manuscrit.

Références

1. Ramarozatovo NP, Razafindrakoto RMJ, Rakotoarisoa AHN, Ratsimbazafy ABA, Randimbirina ZL, Rakoto FA, *et al.* Épidémiologie des urgences pédiatriques en ORL à Antananarivo: résultats préliminaires. *RARMU* 2010; **2** (1):1-4.
2. Martin A, Van der Meer G, Blair D, Mahadevan M, Neeff M, Barber C, *et al.* Long-standing inhaled foreign bodies in children: Characteristics and Outcome. *Int J Pediatr Otorhinolaryngol* 2016; **90**:49-53.
3. Diouf B. La mortalité chez les enfants porteurs de corps étrangers des voies respiratoires inférieures : expérience du service d'ORL de l'Hôpital Aristide le Dantec. *Med Afr Noire* 2014; **6107**:368-372.
4. Eren S, Balci AE, Dikici B, Doblán M, Eren MN. Foreign body aspiration in children: experience of 1160 cases. *Annals of Tropical Paediatrics* 2003; **23**:31-37.
5. Midulla F, Guidi R, Barbato, Capocaccia P, Forenza N, Marseglia G, *et al.* Foreign body aspiration in children. *Pediatr Int* 2005;**47**:663–668.
6. Nyeki N, Miloundja J, Dalil AB, Lawson JMM, Nzenze S, Sougou E, *et al.* Les corps étrangers laryngo-trachéo-bronchiques: expérience de l'hôpital d'instruction des armées Omar Bongo Ondimba (HIAOBO) de Libreville. *PAMJ* 2015; **20** (298):1-7.
7. Zang CS, Sun J, Huang HT, Sun Y, Qiu J, Jiang Y, *et al.* Inhaled foreign bodies in pediatric patients. A review and analysis of 3028 cases. *Int J Clin Exp Pathol* 2017; **10** (1):97-104.
8. Liang J, Hu J, Chang H, Gao Y, Luo H, Wang Z, *et al.* Tracheobronchial foreign bodies in children – a retrospective study of 2,000 cases



- in Northwestern China. *Therapeutics and Clinical Risk Management* 2015; **11**:1291–1295.
9. Tinsa F, Yahyaoui S, Jallaoui M, Bousina D, Slim I, Zouari B, *et al.* Les corps étrangers laryngo-trachéo-bronchiques chez l'enfant, facteurs prédictifs de séquelles respiratoires. *TunisMed* 2010; **88** (5):330-334.
 10. Ouoba K, Diara C, Dao MO, Ouedraogo I, Sanou I, Cissé R, *et al.* Laryngo-trachéo-bronchial foreign bodies in children at the University Hospital Center of Ouagadougou (analysis of 96 cases). *Med trop* 2002; **62** (16):611-614.
 11. Boufersaoui A, Smati L, Benhalla KN, Boukari R, Smail S, Anik K, *et al.* Foreign body aspiration in children: Experience from 2624 patients. *Int J Ped Otorhinolaryngol* 2013; **77** (10):1683-1688.
 12. Labbé A. Corps étrangers des voies respiratoires. *EMC-Pédiatrie-Maladies infectieuses* 2010;**5**(3):1-4.
 13. Mnejja M, Chakroun Am, Bougacha L, Smaoui L, Ben-Salah M, Chacroun A, *et al.* Bronchoscopie pour inhalation de corps étrangers chez l'enfant : à propos de 223 cas. *Arch Pédiatr.*2012; **19**:670-674.
 14. Donato L, Weiss L, Bing J, Schwarz E. Corps étrangers trachéobronchiques. *Arch Pédiatr* 2000 ; **7** (Suppl1):56-61.
 15. Goktas O, Snidero S, Jahnke V, Passali D, Gregori D. Foreign body aspiration in children: field report of a german hospital. *Pediatr Int* 2010;**52** (1):100–103.
 16. Metrangolo S, Monetti C, Meneghini LN, Zadra N, Giusti F. Experience With Foreign-Body Aspiration in Children: What Is Really Important for a Timely Diagnosis? *J Pediatr Surg* 1999;**34** (8):1229-1231.
 17. Rizk H, Rass S. Foreign body inhalation in the pediatric population: Lessons learned from 106 cases. *Eur Ann Otol Rhinol Laryngol, Head Neck Dis* 2011; **128**:169-174.
 18. Ciftci AO, Bingöl-Koloğlu M, Senocak ME, Tanyel FC, Büyükpamukçu N. Role of bronchoscopy for evaluation of foreign body aspiration in children. *J Pediatr Surg* 2003; **38** (8):1170-1176.
 19. De Blic J. Exploration endoscopique des voies aériennes chez l'enfant. *Rev Mal Respir* 2001; **18** (4): 396.
 20. Zerella JT, Dimler M, C. McGill L, Pippus KJ. Foreign Body Aspiration in Children: Value of Radiography and Complications of Bronchoscopy. *J Pediatr Surg* 1998; **33** (11):1651-1654.
 21. Baram A, Sherzad H, Saeed S, Kakamad FH, Hamawandi AMH. Trachéobronchial Foreign Bodies in Children: The role of emergency rigid bronchoscopy. *Glob Pediatr Health.* 2017;**4**:2333794X17743663.doi: 10.1177/2333794X17743663.

Voici comment citer cet article : Ratovonjanahary FRE, Andrinirina ZZ, Rakotondravelo SM, Rabetokotany YT. Particularités des corps étrangers laryngo-trachéo-bronchiques chez l'enfant : une série descriptive des cas du Centre hospitalier de Soavinandriana. *Ann Afr Med* 2024; **17** (3): e5646-e5651. <https://dx.doi.org/10.4314/aamed.v17i3.6>