



Cas Clinique

Oligoarthritis hémophilique acquise chez un adolescent togolais au CHU Kara
Haemophilic oligoarthritis acquired in a Togolese adolescent at the Kara University Hospital

Mamadou Lamine Diallo¹, Sadat Oniankitan¹,
Aly Badra Kamissoko², Bidamin N'timon³,
Poyodé Lokou¹, Awaki Ezzo Ataké⁴, Mamadou
Dian Baldé⁵, Prénom Houzou¹, Owonayo
Oniankitan⁴

Auteur correspondant

Mamadou Lamine Diallo

Courriel : laminekankalabediallo@gmail.com

Service de Rhumatologie, Centre Hospitalier
Universitaire de Kara, Togo

Summary

Haemophilia is a congenital X-linked haemostasis disorder, the severity of the haemorrhagic manifestations of which is correlated with that of the coagulation factor deficiency (F VIII or F IX). Hemophilic arthropathy is the leading cause of morbidity in severe hemophilia patients. Hemophilic arthritis results from the repetition of a certain number of hemarthroses affecting a so called "target" joint, characterized by synovial hypertrophy, synovial deposits of hemosiderin, cartilage destruction and modification of the adjacent bone. We report a case of hemophilic arthritis in a 17-year-old Togolese patient.

Keywords: hemophilia, arthropathy, sub-Saharan Africa, Kara, Togo

1. Service de Rhumatologie, Centre Hospitalier Universitaire de Kara, Togo
2. Service de Rhumatologie, Centre Hospitalier Universitaire Ignace Deen de Conakry, Guinée
3. Service de Radiologie, Centre Hospitalier Universitaire de Kara, Togo
4. Service de Rhumatologie, Centre Hospitalier Universitaire Sylvanus Olympio de Lomé, Togo
5. Service de Radiologie, Centre Hospitalier Universitaire Sylvanus Olympio de Lomé, Togo

Received April 6th, 2023

Accepted July 12th, 2023

<https://dx.doi.org/10.4314/aamed.v16i4.12>

Résumé

L'hémophilie est une affection congénitale de l'hémostase liée au chromosome X, dont la sévérité des manifestations hémorragiques est corrélée à celle du déficit en facteur de coagulation (F VIII ou F IX). L'arthropathie hémophilique constitue la première cause de morbidité chez les patients hémophiles sévères. L'arthrite hémophilique résulte de la répétition d'un certain nombre d'hémarthroses touchant une articulation dite « cible », caractérisée par une hypertrophie synoviale, des dépôts synoviaux d'hémosidérine, une destruction cartilagineuse et une modification de l'os adjacent. Nous rapportons un cas d'arthrite hémophilique chez un patient togolais de 17 ans.

Mots-clés : hémophilie, arthropathie, Afrique subsaharienne, Kara, Togo

Reçu le 6 avril 2023

Accepté le 12 juillet 2023

<https://dx.doi.org/10.4314/aamed.v16i4.12>

Introduction

L'hémophilie est caractérisée par un déficit en facteurs de coagulation dont il existe deux formes, l'hémophilie A qui correspond à un déficit en facteur VIII et l'hémophilie B qui correspond à un déficit en facteur IX (1). Il s'agit d'une affection ubiquitaire, de plus en plus connue en Afrique (2-3). L'hémophilie se manifeste par des saignements dont la sévérité est corrélée à celle du déficit en facteur de coagulation et les manifestations hémorragiques de l'hémophilie prédominent au système locomoteur, avec notamment des hémarthroses (1,4). En Afrique subsaharienne (ASS), il existe peu de données sur les arthropathies hémophiliques et les descriptions oligo ou polyarticulaires sont quasi inexistantes. Nous rapportons ainsi un cas d'oligoarthrite hémophilique.

Observation clinique

Il s'agissait d'un patient de 17 ans, résidant en zone rurale, aîné d'une fratrie de 4 enfants, hospitalisé en rhumatologie pour une tuméfaction douloureuse des genoux, du coude droit d'origine inflammatoire, évoluant depuis 2 mois. Depuis l'âge de 2 ans, les parents ont rapporté des hématomes et des tuméfactions articulaires survenant à répétition après des microtraumatismes. A l'âge de 5 ans, il avait présenté un saignement abondant post circoncision ayant motivé une hospitalisation et à 9 ans un accident de la voie publique avec aussi un saignement abondant et une nouvelle hospitalisation de 7 jours. Il présentait aussi une gingivorragie lors du brossage des dents, une épistaxis pendant les périodes de l'harmattan et des hématomes post injections. Il n'y avait pas de signes systémiques retrouvés. L'examen notait une altération de l'état général, avec une pâleur conjonctivale et un temps de recoloration cutané supérieure 3 secondes. On notait une tuméfaction douloureuse des genoux (figure 1) et du coude gauche, avec une limitation des mouvements actifs et passifs des genoux et du coude gauche, un hématome du 1/3 moyen de la cuisse droite, du 1/3 proximal de l'avant-bras droit et de la face dorsale de la main droite.

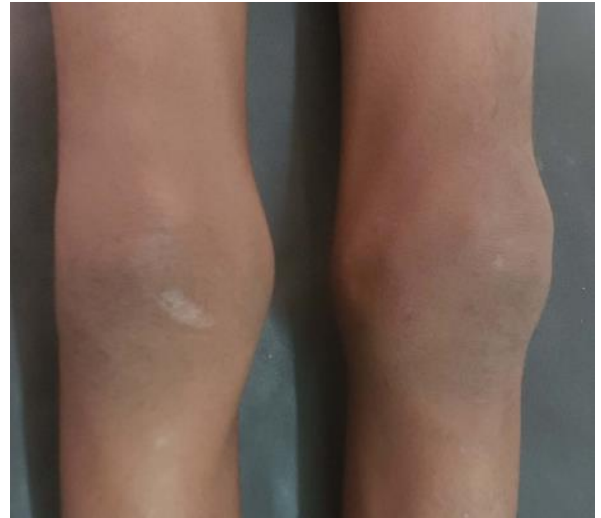
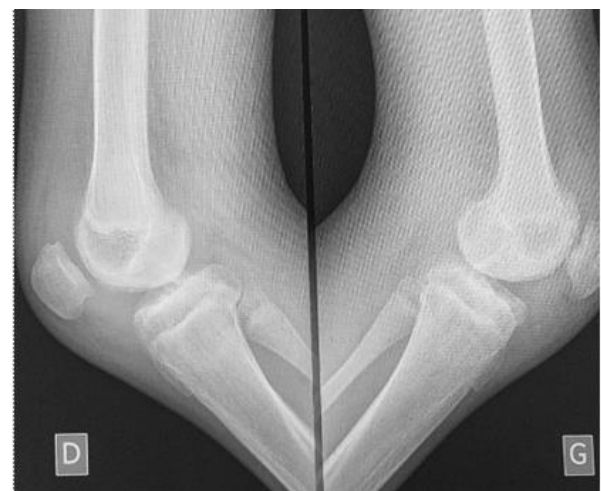

Figure 1. Tuméfaction des genoux (plus marquée à gauche)

La ponction articulaire exploratrice n'avait pas été faite à cause des antécédents de saignements. L'examen des autres appareils était normal. Les radiographies des genoux réalisées ont objectivé un pincement global fémoro tibial (médial et latéral), un élargissement de l'échancrure fémorale (fosse intercondyloïde), une légère hypertrophie des épiphyses, des stries des arrêts de croissance, tuméfaction des parties molles (figure 2), la radiographie du coude droit avait objectivé un pincement des deux compartiments articulaires et un élargissement de la fossette olécrânienne (figure 3).



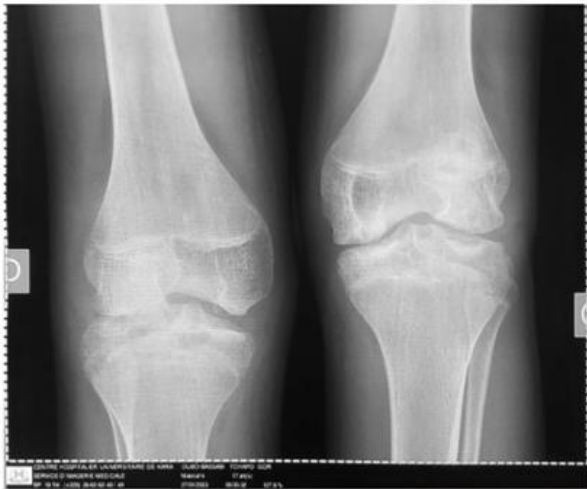

Figure 2. Radiographie des genoux (F/P) un pincement global fémorotibial (médial et latéral), un élargissement de l'échancrure fémorale (fosse intercondyalaire), des stries des arrêts de croissance (flèche bleue), une légère hypertrophie des épiphyses (flèche rouge), tuméfaction des parties molles (flèche verte).

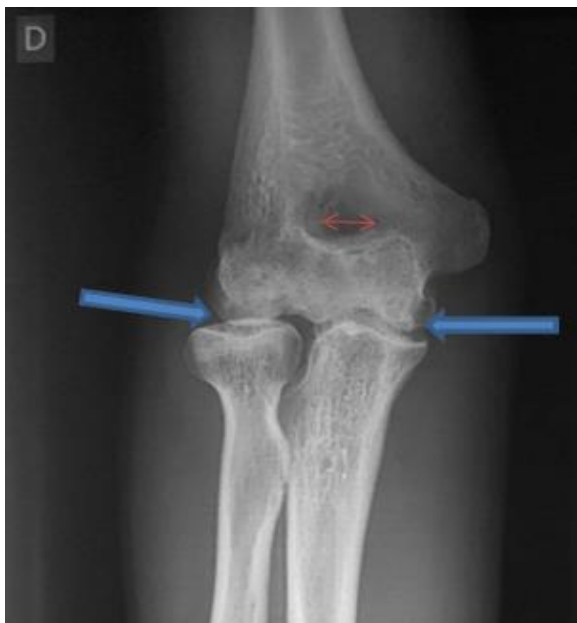

Figure 3. Un pincement diffus des deux compartiments articulaires (flèche bleue) et un élargissement de la fossette olécrânienne (flèche rouge).

A la biologie, on retrouvait un syndrome inflammatoire biologique non spécifique (anémie microcytaire hypochrome de 10,7 g/dL ; une

accélération de la vitesse de sédimentation à 45 mm H1 et une élévation de la CRP à 96 mg/dL), un allongement du temps de céphaline avec activateur (TCA) à 3,11. Le dosage quantitatif des facteurs de coagulations a été fait et le diagnostic de l'hémophilie A a été confirmé par un taux de facteur de coagulation VIII à 1,4 % à la chronométrie. Devant ce tableau, le diagnostic d'oligoarthrite hémophilique A a été retenu. Un traitement médicamenteux à base d'antalgiques et de repos a été prescrit pour la prise en charge symptomatique du patient avant de le transférer dans un centre de prise en charge adéquate de son hémophilie.

Discussion

L'arthropathie hémophilique constitue la première cause de morbidité chez les patients hémophiles sévères et cette arthropathie est caractérisée par une hypertrophie synoviale, des dépôts synoviaux d'hémossidérine, une destruction cartilagineuse et une modification de l'os adjacent (5). Chez notre patient, les articulations touchées étaient les 2 genoux et le coude gauche avec une ankylose du coude et du genou gauche. Ces mêmes localisations sont décrites dans la littérature occidentale et dans certaines séries africaines (2-3). Le caractère préférentiel des atteintes articulaires chez notre patient est conforme aux données de la littérature (4-6). La susceptibilité de ces articulations aux hémarthroses s'explique par le fait qu'elles n'ont qu'un seul plan de mobilité et que toute sollicitation en dehors de ce plan peut progression des lésions (une remise en charge), car ces articulations sont dites portantes. Le patient en discussion présentait une forme chronique de cette oligoarthrite au vu de la raideur articulaire des deux genoux et du coude gauche, et une amyotrophie des quadriceps. Les antécédents de saignements extériorisés (une hémorragie post circoncisionnelle, des épisodes hémorragiques à type d'hématomes et de gingivorragie lors des traumatismes minimes) étaient présents dans ce cas. Ces symptômes sont rapportés par Benajiba N *et al.* au Maroc (2), par Kamagaté T *et al.* en Côte d'Ivoire (7) et tout comme dans la littérature occidentale (1). Même si ces symptômes sont des éléments orientant évidemment vers une hémophilie, le diagnostic demeure encore parfois tardif dans nos régions.

Sur le plan biologique, il y avait un allongement du temps de céphaline activée (TCA) à 3,11 alors que la numération des plaquettes, le temps de saignement et le taux de prothrombine (TP) étaient normaux. Le type d'hémophilie est déterminé par le dosage des facteurs de coagulation (facteur VIII



pour l'hémophilie A et le facteur IX pour l'hémophilie B). Chez notre patient, il s'agissait d'une hémophilie A (facteur de coagulation VIII à 1,4 %). La prédominance de l'hémophilie A par rapport à l'hémophile B a été attestée dans les séries africaines où elle serait de 93,75 % au Maroc (2) et 60 % au Togo (3). La gravité de l'hémophilie est déterminée par le dosage quantitatif des facteurs de coagulation (4). Ainsi l'hémophilie est considérée mineure pour un pourcentage d'activité coagulante mineure compris entre 6 et 30 %, modérée entre 1 et 5 % et sévère lorsque ce pourcentage est inférieur à 1 % de la normale. Dans le cas présent, il s'agit d'une forme modérée (facteur VIII dosé à la chromométrie est à 1,4%). Le caractère acquis de cette hémophilie A a été confirmé par le dosage quantitatif de l'anticorps circulant anti facteur VIII par la méthode Bethesda. Les signes radiologiques permettant de juger le stade d'évolutivité ces lésions ont été décrites (5). L'IRM reste l'examen de choix dans l'exploration de l'arthropathie hémophilique (8), et le score de l'*International Prophylaxis Study Group* (IPSG) est le score le plus utilisé en raison de sa reproductibilité et de sa sensibilité pour la détection et le suivi des modifications précoces de l'arthropathie hémophilique (9). En Afrique, aucune donnée n'est disponible sur l'imagerie ostéoarticulaire des arthropathies hémophiliques. Faute de plateau technique et de moyens financiers limités l'imagerie par résonance magnétique (IRM) n'a pas été réalisée. Mais une radiographie standard réalisée sur les articulations douloureuses (genoux et coudes) a permis d'objectiver quelques signes spécifiques permettant de classer le patient au stade IV de Arnold et Hilgartner (10).

Conclusion

Les manifestations hémorragiques de l'hémophilie prédominent au système locomoteur, avec notamment des hémarthroses. Les arthropathies augmentent le risque de morbidité chez les patients hémophiles surtout en cas d'atteintes pluriarticulaires.

Conflit d'intérêt

Aucun

Contribution des auteurs

Tous les auteurs ont contribué équitablement à la réalisation, l'interprétation des résultats et la rédaction du manuscrit. Ils ont tous approuvé la version finale et révisée du manuscrit.

Références

1. Morillon D, Boutry N, Demondion X, Duquesnoy B, Cotten A. Lésions musculosquelettiques dans l'hémophilie. *EMC-Radiologie* 2004 ; **1**: 283–292.
2. Benajiba N, EL Boussaadni Y, Aljabri M, Bentata Y, Amrani R, Rkain M *et al.* Hémophilie: état des lieux dans un service de pédiatrie dans la région de l'oriental du Maroc. *Pan Afr Med J* 2014 ; **18**: 126.
3. Padaro E, Kueviakoe IMD, Guedenon KJ, Magnang H, Mawussi K, Layibo Y, *et al.* Hémophilie A et B : à propos de 10 cas colligés à Lomé (Togo). *JRSUL* 2017 ; **19** (3): 437-442.
4. Cockenpot E, Boutry N, Cotten A. Hémophilie. Imagerie musculosquelettique - Pathologies générales. Elsevier Masson SAS ; 2^{ème} édition 2013 ; 259-268.
5. Valentino LA. Blood-induced joint disease: the pathophysiology of hemophilic arthropathy. *J Thromb Haemost* 2010 ; **8** (9) : 1895 – 1902.
6. El Mabrouki B, Cherqaoui D, Moustadraf L, Lmidmani F, El Fatimi A. Qualité de vie après double arthroplastie totale du genou sur arthropathie hémophilique : à propos de deux cas. *J.Rehab2011* ; **54** (S1): e 98.
7. Kamagaté T, Adjambri E, Adje ML, Gnémagnon M, Sangaré-Bamba M, Yayo-Ayé M. Recherche des hémoglobinopathies qualitatives chez les hémophiles à Abidjan, Côte d'Ivoire. *JRSUL* 2020; **22** (4): 121-129.
8. Lundin B, Pettersson H, Ljung R. A new magnetic resonance imaging scoring method for assessment of haemophilic arthropathy. *Haemophilia* 2004 ; **10** (4) : 383 – 389.
9. Fotiadis N, Ekonomou I, Haritanti A, Tsatra I, Athanassiou-Metaxa M, Dimitriadis AS. The compatible MRI scoring system for staging of haemophilic arthropathy. *Haemophilia* 2008 ; **14** (4) : 866-867.
10. Arnold WD, Hilgartner MW. Hemophilic arthropathy. Current concepts of pathogenesis and management. *J Bone Joint Surg Am.* 1977 ; **59** (3) : 287-305.



Voici comment citer cet article : Diallo ML, Oniankitan S, Kamissoko AB, N'timon B, Lokou P, Atake AE, *et al.* Oligoarthrite hémophilique acquise chez un adolescent togolais au CHU Kara. *Ann Afr Med* 2023; **16** (4): e5392-e5396. <https://dx.doi.org/10.4314/aamed.v16i4.12>