



## Syndrome de Stickler : une observation clinique *Stickler syndrome*: a case report

Islam Bechakh<sup>1</sup>

### Correspondance

Islam Bechakh, Service d'Ophthalmologie, Hôpital Central de l'Armée, Boite postale 244, Kouba, 16063, Algérie  
Courriel : islamiche@hotmail.fr

### Summary

Stickler syndrome, also known as hereditary arthroophthalmopathy, is a dominantly inherited polymarformative syndrome characterized by clinical signs as follows: i) polyepiphyseal dysplasia that can lead to early arthrosis, ii) bilateral myopia that is not very progressive but can lead to retinal detachment, and iii) facial dysmorphism that may improve with age. This syndrome may include severe orofacial abnormalities such as Pierre Robin syndrome. We report the case of a 14-year-old child diagnosed with an incomplete form of the syndrome but who fulfilled the diagnostic criteria of this syndrome with "ophthalmological manifestations" in the foreground. The surgical management of this case resulted in a failure of retinal reapplication despite the temporal retinectomy performed. This observation illustrates an exceptional etiology of retinal detachment, represented by an osteoarticular polymalformative syndrome, revealed by an extra-articular manifestation, which underscore the whole severity of this disease.

**Keywords:** stickler syndrome, retinal detachment, polyepiphyseal dysplasia, facial dysmorphism, retinectomy

Received: October 14<sup>th</sup>, 2021

Accepted: January 30<sup>th</sup>, 2022

<https://dx.doi.org/10.4314/aamed.v15i2.13>

1 Service d'Ophthalmologie, Hôpital Central de l'Armée, Boite Postale 244, Kouba, 16063, Algérie

2 Université d'Alger I Benyoucef Benkhedda, 02 Rue Didouche Mourad, Alger, 16001, Algérie

### Résumé

Le syndrome de Stickler, appelé aussi arthro-ophthalmopathie héréditaire, est un syndrome polymarformatif héréditaire de transmission dominante, caractérisé par une dysplasie poly-épiphyseaire pouvant entraîner des arthroses précoces, une myopie bilatérale peu évolutive mais susceptible d'entraîner un décollement rétinien, et une dysmorphie faciale pouvant s'atténuer avec l'âge. Ce syndrome peut comporter des anomalies oro-faciales sévères à type de syndrome de Pierre Robin. Nous rapportons le cas d'un enfant de 14 ans diagnostiqué d'une forme incomplète mais qui remplit les critères diagnostiques de ce syndrome avec comme au premier plan « les manifestations ophtalmologiques » dont la prise en charge chirurgicale s'est soldée par un échec de la réapplication de la rétine malgré la rétinectomie temporale réalisée. Cette observation illustre une étiologie exceptionnelle du décollement de rétine, représentée par un syndrome polymalformatif ostéo-articulaire, révélé par une manifestation extra-articulaire qui peut constituer toute la gravité de cette maladie.

**Mots-clés :** syndrome de stickler, décollement de rétine, dysplasie poly-épiphyseaire, dysmorphie faciale, rétinectomie

Reçu le 14 octobre 2021

Accepté le 30 janvier 2022

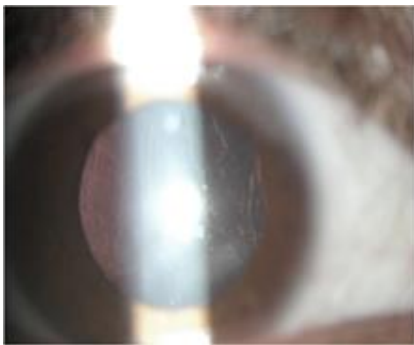
<https://dx.doi.org/10.4314/aamed.v15i2.13>

### Introduction

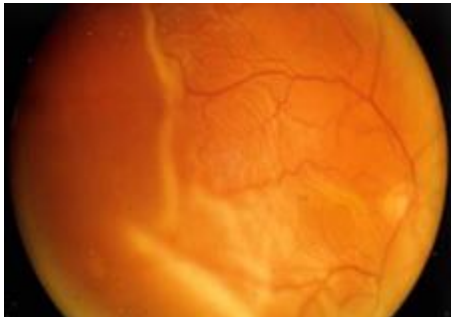
Le syndrome de Stickler est une maladie génétique rare du tissu conjonctif caractérisée par l'association : manifestations oculaires (myopie, cataracte, décollement de la rétine, vitréo-rétinopathie héréditaire), anomalies oro-faciales avec parfois une séquence de Pierre Robin plus ou moins complète, atteintes ostéo-articulaires et une surdité de sévérité variable (1). La prévalence de la maladie n'est pas connue avec exactitude. L'incidence à la naissance est estimée entre 1/7 500 à 1/9 000 (2). Nous rapportons ici, le cas d'un enfant de 14 ans, issu d'un mariage consanguin de premier degré aux antécédents familiaux de cécité par décollement de rétine bilatéral de son jeune frère âgé de 9 ans.

## Observation clinique

Il s'est agi d'un adolescent de 14 ans ayant consulté pour une baisse profonde de l'acuité visuelle à l'œil droit. L'examen ophtalmologique retrouve à œil droit, une acuité visuelle limitée au mouvement de la main et au segment antérieur, une opacification du cristallin avec un aspect de fines membranes flottant dans le vitré antérieur. L'examen du fond d'œil a montré un décollement de rétine totale par déchirure géante de plus de 120° localisée en temporal supérieur avec éversion rétinienne dont la longueur axiale était de 26 mm à l'échographie en « mode A », figure 1 et 2.

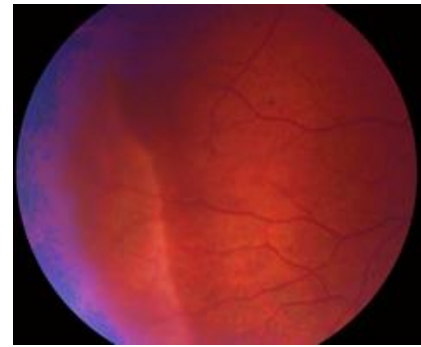


**Figure 1.** Segment antérieur visualise une discrète opacification du cristallin avec un aspect de fines membranes flottant dans le vitré antérieur



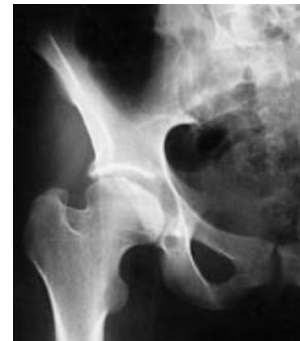**Figure 2.** Examen du fond d'œil montrant le décollement de rétine totale par déchirure géante de plus de 120° localisée en temporal supérieur avec éversion rétinienne

A l'œil gauche, l'acuité visuelle était estimée à 7/10 avec un -5.25 de sphère, (-1.00 à 160) de cylindre ; un segment antérieur normal, l'aspect membraneux vitré en antérieur discret et le fond d'œil était celui d'une myopie modérée avec présence de blancs sans pression étendu en nasal inférieur (figure 3).

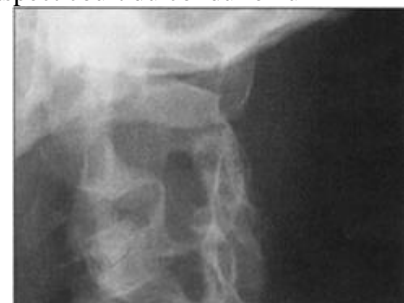

**Figure 3.** Le fond d'œil montrant une myopie modérée avec présence de blancs sans pression étendu en nasal inférieur

Vu la survenue du décollement de la rétine chez un jeune patient présentant une dysmorphie faciale type, une base du nez large, et un rethronathisme, un syndrome polymarformatif est évoqué et l'avis de pédiatre est requis. Le bilan radiologique a montré un syndrome polymarformatif osseux intéressant le squelette axial marqué par aplatissement de la tête fémorale, coxa-vara et aspect court du col du fémur au niveau de la hanche droite (figure 4) et élargissement du foramen intervertébral C2-C3 au niveau du rachis cervical (figure 5).



**Figure 4.** Radiographie de la hanche droite de face révélant l'aplatissement de la tête fémorale, coxa-vara et aspect court du col du fémur



**Figure 5.** Radiographie du rachis cervical visualisant l'élargissement du foramen intervertébral C2-C3

Notre patient a rempli les critères diagnostiques requis avec un score de 6 points selon les critères diagnostiques établis par Rose PS *et al.* (2) avec au premier plan un critère majeur « mode de révélation de la maladie » l'atteinte ophtalmologique. L'examen de la fratrie « un autre frère et une sœur » était normal suggérant la pénétrance incomplète dans le mode de transmission. La réapplication de la rétine a été tentée sans succès malgré la rétinectomie temporale réalisée. Un cerclage laser à titre préventif a été fait à l'œil gauche, pour empêcher la bilatéralisation du décollement de rétine.

## Discussion

Le syndrome de Stickler décrit par Gunnar Stickler aux Etats-Unis en 1965 sous le terme d'« arthroophtalmopathie progressive héréditaire » (3). Ce syndrome constitue la première maladie dans laquelle, une mutation du gène du collagène de type II a été isolé, au niveau du locus COL2A1 codant pour la chaîne  $\alpha$  du procollagène de type II (4). Ces modifications génétiques portant sur le collagène de type II sont la base physiopathologique de la maladie.

En effet, ce dernier étant la composante principale retrouvée au niveau du cartilage articulaire, de l'humeur vitrée, et du nucleus pulposus (5).

Les critères diagnostiques établis par Rose PS *et al.* (2) en 2005 sont basés sur une échelle de cotation de 9 points évaluant les données moléculaires, de l'anamnèse, les atteintes oculaires, oro-faciales, auditives et musculo-squelettiques caractéristiques. Un score  $\geq 5$  évoque le diagnostic du syndrome de Stickler (6). Le patient en discussion avait bel et bien rempli les critères diagnostiques avec un score de 6 points ayant au premier plan, un critère majeur, le modèle de révélation de la maladie. Dans le cas de notre patient, c'était l'atteinte ophtalmologique, qui malheureusement s'est soldée par un échec de la prise en charge chirurgicale, à savoir la rétinectomie temporale

faite. L'examen de la fratrie « un autre frère et une sœur » était normal suggérant la pénétrance incomplète dans le mode de transmission.

## Conclusion

Cette observation illustre une étiologie exceptionnelle du décollement de rétine, représentée par un syndrome polymalformatif ostéo-articulaire, révélé par une manifestation extra-articulaire qui peut constituer toute la gravité de cette maladie.

## Conflit d'intérêt

L'auteur ne déclare aucun conflit d'intérêt

## Références

1. Cake FR, Malfait F, Vanakker OM, Steyaert W, De Leeneer K, Mortier G, *et al.* Novel pathogenic COL11A1/COL11A2 variants in Stickler syndrome detected by targeted NGS and exome sequencing. *Mol Genet Metab.* 2014; **113**: 230-235. [PubMed]
2. Rose PS, Levy HP, Liberfarb RM, Davis J, Szymko-Bennett Y, Rubin BI, *et al.* Stickler syndrome: clinical characteristics and diagnostic criteria. *Am J Med Genet Part A.* 2005; **138A**: 199-207. [PubMed]
3. Vijzelaar R, Waller S, Errami A, Donaldson A, Lourenco T, Rodrigues M, *et al.* Deletions within COL11A1 in Type 2 stickler syndrome detected by multiplex ligation-dependent probe amplification (MLPA). *BMC Med Genet.* 2013; **14**:48
4. Richards AJ, McNinch A, Martin H, Oakhill K, Rai H, Waller S, *et al.* Stickler syndrome and the vitreous phenotype: mutations in COL2A1 and COL11A1. *Hum Mutat.* 2010; **31**: E1461-1471. [PubMed]
5. Nikopoulos K, Schrauwen I, Simon M, Collin RW, Veckeneer M, Keymolen K, *et al.* Autosomal recessive Stickler syndrome in two families is caused by mutations in the COL9A1 gene. *Invest Ophthalmol Vis Sci.* 2011; **52**: 4774-4779. [PubMed]
6. Faletra F, D'Adamo AP, Bruno I, Athanasakis E, Biskup S, Esposito L, Gasparini P. Autosomal recessive Stickler syndrome due to a loss of function mutation in the COL9A3 gene. *Am J Med Genet A.* 2014; **164A**: 42-47. [PubMed]

**Voici comment citer cet article:** Bechakh I. Syndrome de Stickler revelé par un décollement de rétine. *Ann Afr Med* 2022; **15** (2): e4626-e4628. <https://dx.doi.org/10.4314/aamed.v15i2.13>