



L'appendagite aiguë : une étiologie rare à ne pas méconnaître dans les douleurs abdominales
Acute appendagitis: a rare etiology not to be overlooked in abdominal pain

Youssouf Koné¹, Abdoulaye Koné², Amadou Doumbia³, Mahamadou Mallé⁴, Oumou Maiga⁵, Yacouba Drissa Traoré⁶, Ouncoumba Diarra⁷, Tenon Sanogo⁵, Mahamadou Diallo⁵, Siaka Sidibé⁸

Correspondance

Youssouf Koné

Courriel : konezim01@gmail.com

Summary

Acute appendagitis is a rare cause of abdominal pain. Its diagnosis is based on medical imaging and its treatment is medical. We report a case of acute appendagitis diagnosed on the abdominal CT scan in the context of epigastralgia.

Keywords: Appendagitis, abdominal pain, imaging

Received: May 16th, 2020

Accepted: July 16th, 2020

1 Service de Radiologie, Hôpital Jacques Boutard, Place du Président Magnaud Saint Yrieix La Perche 87500, France.

2 Service d'Imagerie du CHU du Point G, Bamako, Mali

3 Service de Radiologie du Centre de santé de Référence de la commune de Bamako, Mali

4 Service de Radiologie de l'Hôpital Régional Gao, Bamako, Mali

5 Service d'Imagerie médicale du Centre hospitalier universitaire Gabriel Touré, Bamako, Mali

6 Service de Radiologie, Hôpital Dermatologique de Bamako, Mali

7 Service de Radiologie, Centre de Santé de Référence de la commune III de Bamako, Mali

8 Service d'Imagerie médicale, Université de Bamako, Bamako, Mali

Résumé

L'appendagite aiguë est une cause rare de douleurs abdominales. Son diagnostic repose sur l'imagerie médicale et son traitement est médical. Nous rapportons un cas d'appendagite aiguë diagnostiquée au scanner abdominal au décours d'une mise au point d'épigastralgies.

Mots-clés : Appendagite, douleurs abdominales, imagerie

Reçu le 16 mai 2020

Accepté le 16 juillet 2020

Introduction

Les appendices omentaux (épiploïques) sont des formations graisseuses sous péritonéales de 2 à 5 cm de longueur. An nombre d'une centaine, ils sont repartis en deux rangées du caecum au colon sigmoïde (1). Ces franges graisseuses en raison de leur vascularisation précaire et de leur forme pédiculée sont sujettes aux torsions, à l'inflammation et à l'ischémie ; d'où l'appellation appendagites omentales. L'appendagite omentale est une étiologie rare de douleurs abdominales. L'obésité en est un facteur de risque reconnu (2). L'imagerie permet de faire le diagnostic grâce à l'échographie et au scanner de l'abdomen. Le traitement est médical et repose sur l'usage d'antalgiques ainsi que d'anti-inflammatoires non stéroïdiens (1). Les auteurs rapportent une observation clinique d'appendagite révélée par un tableau d'abdomen aigu pseudochirurgical dont l'évolution a été favorable sous traitement médical.

Cas clinique

Patiente de 55 ans, hypertendue connue sous traitement, admise au service des urgences pour douleurs épigastriques et hypochondralgies droites sans notion d'arrêt de gaz et matières, évoluant depuis 4 jours. Ses antécédents retiennent une cholécystectomie cinq ans auparavant.

Les constantes vitales à l'arrivée étaient dans les limites de la normale avec une pression artérielle à 145/86 mmHg, une température à 36,8° Celsius. La patiente présentait une obésité modérée avec un Indice de Masse Corporelle (IMC) à 34,5 Kg/m². L'examen physique avait mis en évidence une douleur avec défense de l'hypochondre droit.

La biologie avait montré un syndrome infectieux avec une hyperleucocytose à 13 000/mm³ et une Protéine C-Réactive (CRP) à 91 mg/L.

Le scanner abdominal réalisé sans et avec injection de produit de contraste iodé au temps portal a permis de conclure à l'appendagite aiguë (Figures 1-3).

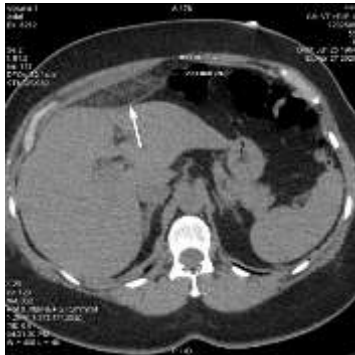

Figure 1. Scanner abdominal, coupe axiale sans injection objectivant une masse graisseuse sous pariétale de forme ovale « image en navette » adjacente au foie avec infiltration intra et péri lésionnelle. 361 × 361mm (72 × 72 DPI)

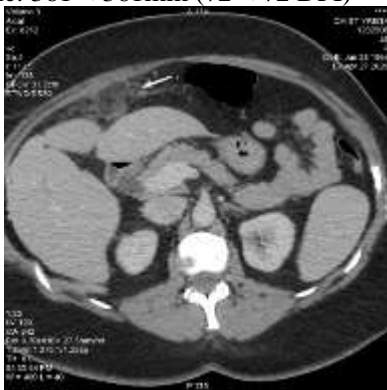

Figure 2. Scanner abdominal, coupe axiale avec injection au temps portal mettant en évidence masse ovale péri hépatique de densité graisseuse faiblement rehaussée correspondant à l'appendagite omentale. 361×361 mm (72 × 72 DPI)

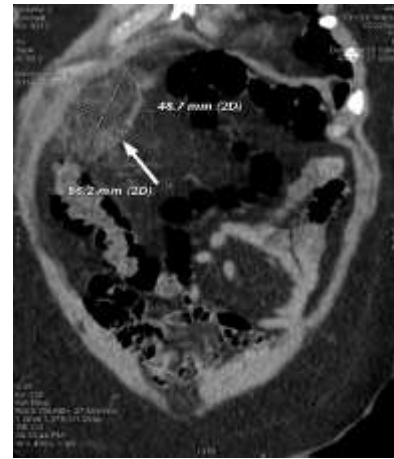


Figure 3. Scanner abdominal avec injection au temps portal, reconstruction coronale montrant la masse graisseuse sous pariétale de forme ovale de 8 × 4 × 2 cm adjacente à l'angle colique droit, avec infiltration intra et péri lésionnelle discrètement rehaussée correspondant à l'appendagite omentale. 361 × 361mm (72×72 DPI).

Au stade cette maladie, l'objectif du traitement était essentiellement de juguler les douleurs. La patiente avait été hospitalisée sous un traitement médical fait d'antispasmodiques (Phloroglucinol 4ml : 1 ampoule en intra veineuse lente toutes les 8 heures) et d'antalgiques (Paracétamol 1G : 1 comprimé effervescent toutes les 6 heures).

Au premier jour d'hospitalisation, l'on a noté une rémission de la douleur de l'hypochondre droit à la palpation. La biologie s'était aussi améliorée avec la leucocytose qui était passée de 13 000 à 8 000/mm³ et la CRP de 91 à 45 mg/L. La douleur abdominale avait totalement disparue à l'examen clinique après deux jours de traitement.

Le bilan paraclinique a continué à s'améliorer au J3 et J4 avec respectivement, les taux de globules blancs à 5 000/mm³, CRP à 20 mg/L et 4 000/mm³ et CRP à 10 g/L.

C'est dans ce tableau que la patiente a été libérée au quatrième jour du traitement avec un relais de Phloroglucinol 80 mg : 3 × 2 comprimés/J ; Paracétamol 500 mg : 2 comprimés toutes les 8 heures au besoin.

Discussion

L'appendagite omentale est une pathologie rare (2). Son incidence probablement sous-estimée varierait de 2 à 7% chez les patients hospitalisés pour suspicion d'appendicite ou de sigmoïdite (3). L'âge de notre patiente était dans la tranche de l'âge rapportée dans la littérature. La pathologie peut survenir à tout âge avec un âge moyen entre 40 et 50 ans (1, 4). La tranche d'âge des patients souffrant d'appendagite omentale primaire varie de 12 à 82 ans, avec un pic d'incidence au cours de la cinquième décennie (5). L'appendagite est plus fréquente chez les patients obèses (5). Ces caractéristiques épidémiologiques sont retrouvées dans notre observation. Plusieurs auteurs ont rapporté des cas d'appendagite chez les hommes (2, 6-7). Cliniquement, notre patiente présentait des douleurs abdominales associées à une défense à l'hypochondre droit mimant la pathologie hépatobiliaire. La topographie de la douleur dans l'appendagite est variable. Le plus souvent elle concerne la fosse iliaque gauche simulant une diverticulite sigmoïdienne (2, 6). Dans la littérature, les auteurs s'accordent sur la présence constante de la douleur abdominale qui est habituellement d'apparition brutale et très localisée (1-2, 5-6). Notre patiente avait un syndrome inflammatoire biologique qui est également rapporté par Daghfous A. *et al.* (1). Toutefois, des cas d'appendagite aiguë ont été rapportés sans syndrome inflammatoire biologique (3, 6).

Le diagnostic est radiologique et repose sur l'échographie et le scanner abdominal. L'échographie n'a pas été réalisée chez notre patiente. Elle peut montrer une masse ovoïde hyperéchogène par rapport à la graisse saine adjacente, non dépressible, douloureuse sous la sonde et entourée d'un halo périphérique hypoéchogène (2,4). Le scanner abdominal sans ou avec injection de produit de contraste est l'examen de choix (2). Dans notre cas, le scanner abdominal a été réalisé sans et avec injection de produit de contraste iodé au temps artériel et portal. Il avait visualisé une masse graisseuse sous pariétale de forme ovale « image en

navette » de $8 \times 4 \times 2$ cm adjacente à l'angle colique droit, avec infiltration intra et péri lésionnelle discrètement rehaussée après injection. Cet aspect scanographique est très suggestif de l'appendagite et typique de la description de la littérature (1-3).

En imagerie, l'infarcissement du grand omentum est le seul diagnostic différentiel difficile de l'appendagite omentale (4-6). L'infarctus du grand omentum est plus volumineux et se situe à la partie médiale des colons droit et gauche, contrairement aux appendagites omentales qui sont antérieures ou latérales. L'appendagite omentale est une pathologie bénigne qui évolue vers la calcification en se détachant de la séreuse colique et devenir ainsi un corps étranger mobile intra péritonéal ; d'où l'appellation « souris péritonéale ».

Le traitement est médical et repose sur l'utilisation d'anti-inflammatoires non stéroïdiens et d'antalgiques (1- 2, 6) avec régression clinique en moins d'une semaine (4). Notre patiente a été hospitalisée avec un traitement symptomatique par antispasmodiques et antalgiques. L'évolution était favorable avec disparition de la douleur et nette diminution du syndrome inflammatoire biologique au troisième jour du traitement motivant la sortie de la patiente à J4 d'hospitalisation.

Conclusion

L'appendagite aiguë est une pathologie rare et de diagnostic clinique difficile. L'imagerie joue un rôle fondamental dans la prise en charge de cette maladie. C'est tout l'intérêt de la connaissance de sa sémiologie radiologique afin d'éviter des laparotomies inutiles.

Conflit d'intérêt

Les auteurs déclarent n'avoir aucun conflit d'intérêt en rapport avec ce travail.

Contribution des auteurs

Koné Youssouf et Koné Abdoulaye : Rédaction de l'article et interprétation des images.

Maïga Oumou, Doumbia Amadou et Mallé Mahamadou : Corédacteurs et lecture critique.

Traoré Yacouba, Diarra Ouncoumba et Sanogo Tenin : Recherche bibliographique.

Diallo Mahamadou, Sidibé Siaka : Relecture critique.

Tous les auteurs ont lu la version finale et amendée de l'article.

Références

1. Daghfous A, Bouzaïdi K, Ayari H, Yahmadi A, Zoghlemi A et Marhoul LR. Apport de l'imagerie dans le diagnostic des appendagites épiploïques. *Rev Med Int* 2014; **35**: 565-569.
2. Bonnefoy S, Corberand D, Sinayoko L, Harnois F, Menecier D, Thiolet C. Appendagite épiploïque primitive : à propos d'un cas. *Gastroentérol Clin Biol* 2008; **32**: 1092-1094.
3. Ayi Megnanglo AC, Soko TO, N'Diaye AR, Mbengue A, Diop M, Diallo M, *et al.* Diagnostic scanographique de l'appendagite aiguë. *J Afr Hepato gastroenterol* 2016; **10**: 199-202.
4. Jobe J, Ghuysen A, Meunier P et D'Orio V. L'appendagite épiploïque : un diagnostic méconnu. *Rev Med Liège* 2009; **64** (7-8): 382-385.
5. Ameida AT, Melão L, Viamonte B, Cunha R et Pereira JM. Epiploic appendagitis: an entity frequently unknown to clinicians – diagnostic imaging, pitfalls, and look-alikes. *AJR Am J Roentgenol* 2009; **193** (5): 1243-1251.
6. Akanni D, Savi de TOVE K-M, Yekpe-Ahouansou P, Hounto YF, Biao O, Boco V. Appendagite aiguë: échappée belle à la chirurgie grâce à la tomodensitométrie. *J Afr Imag Méd* 2017; **9** (2): 76-78.
7. Khayat O, Dhaoui-Ghozzi A, Chadly-Debbiche A, Jouini R, Koubaa W, Bel M *et al.* Appendagite épiploïque primitive ou « souris péritonéale » : une cause rare d'abdomen aigu. *Rev Tunisienne de Santé Militaire* 2011 ; **13** (3) : 187-190.