



Profil radiographique de la tuberculose pulmonaire de l'adulte immunocompétent en milieu rural au Togo

Radiographic profile of pulmonary tuberculosis in immunocompetent adults in rural areas in Togo

Pihou Gbande^{1,2}, Lantam Sonhaye², Massaga Dagbé³, Mazamaesso Tchaou², Bidamin N'timon³, Lama Kegdigoma Agoda-Koussema LK², Komlanvi Victor Adjenou²

Correspondance

Gbande Pihou, MD

Courriel : gbandepihou@yahoo.fr

Summary

Context and objective. Pulmonary tuberculosis (PT) presents various radiological features. More suggestive signs need to be determined to improve the diagnosis delay, mainly in poor settings. **Objective.** To describe the radiographic profile of PT in immunocompetent adults in rural areas. **Methods.** A retrospective study analysis has been conducted analysing radiographical data from immunocompetent adult TB patients referred for treatment at the TB Center of Sokodé regional hospital, during the period of January 1 2016 to June 30 2018. **Results.** One hundred and three files were registered including 38 patients (36.9%) with sputum smear-negative and 65 patients (63.1%) with sputum smear-positive. Females were predominant (59.2% ; sex ratio F/M 1.17/1). Only 62 patients underwent further analysis, 31 with smear positive versus 31 with smear negative TB. The mean age for smear-positive patients was 37.41 ± 16.85 years versus 41.74 ± 15.59 years for smear-negative ($p = 0.29$). Nine subjects were aged more than 60 years (14.5%). Alveolar (88.9%) and cavitation syndromes (76.9%) were more observed in smear-positive patients and younger patients, while reticulo-nodular infiltration (85.7%) predominated in the smear-negative group. The lesions were bilateral ($n = 34$, 54.8%), located in the right lung ($n = 17$, 27.5%). These lesions were extended in 53.2% and located in the upper third of the lung in 29%. **Conclusion.** In immunocompetent adult, the radiological profile of sputum smear positive TB is characterized by alveolar and/or cavitation lesions, whereas reticulo-nodular pattern is more frequent in smear negative TB patients.

Keywords: Profile, TB radiography, adult, Togo, Information article

Received : August 20th, 2018

Accepted: February 1st, 2019

1 Service de Radiologie CHR Sokodé, Togo

2 Service de Radiologie CHU Lomé, Togo

3 Service de Radiologie CHU Kara, Togo

Résumé

Contexte et objectifs. La tuberculose pulmonaire (TP) présente un profil varié à la radiographie thoracique. Les signes présomptifs sont à déterminer, surtout en milieux peu nantis. L'objectif de la présente étude était de décrire le profil radiographique de la TP de l'adulte immunocompétent en milieu rural. **Méthodes.** Etude documentaire descriptive et analytique incluant des patients adultes immunocompétents, traités pour TP et référés au centre de prise en charge de la tuberculose de la région centrale, Centre Hospitalier Régional de Sokodé durant la période du 1er janvier 2016 au 30 juin 2018. **Résultats.** Cent-trois dossiers ont été colligés, comprenant 38 patients (36,9%) à bacilloscopie négative et 65 autres (63,1%) à bacilloscopie positive. Le sexe féminin était prédominant (59,2% avec un sexe ratio de F/H de 1,17/1). Soixante-deux patients ont été considérés dans l'analyse, 31 à bacilloscopie positive et 31 à bacilloscopie négative. La moyenne d'âge pour les patients à bacilloscopie positive était de $37,41 \pm 16,85$ ans et de $41,74 \pm 15,59$ ans pour ceux à bacilloscopie négative ($p=0,29$). On notait 9 patients âgés de plus de 60 ans (14,5%). Les syndromes alvéolaire (88,9%) et cavitaires (76,9%) étaient plus observés chez les patients à bacilloscopie positive et jeunes, alors que les opacités réticulo-nodulaires (85,7%) prédominaient dans le groupe des patients à bacilloscopie négative. Les lésions étaient bilatérales ($n=34$; 54,8%), localisées au poumon droit ($n=17$; 27,5%). Ces lésions étaient diffuses dans 53,2% ; et intéressaient le tiers supérieur du poumon dans 29% des cas. **Conclusion.** Chez le sujet immunocompétent, le profil radiographique de la TP bacillifère est caractérisé par des lésions alvéolaires et/ou cavitaires, tandis que celui de la TP- par les opacités réticulo-nodulaires.

Mots clés : Profil, Radiographie TB, adulte, Togo,

Historique de l'article

Reçu le 20 août 2018

Accepté le 1^{er} février 2019

Introduction

La tuberculose pulmonaire (TP) est une infection chronique causée par le *Mycobacterium tuberculosis*. Elle constitue encore un problème majeur de santé publique, en particulier en Afrique subsaharienne (ASS).

En effet selon les estimations de l'OMS, 28% (9,6 million) de la population de l'Afrique subsaharienne aurait été infectée par le bacille tuberculeux en 2014 (1). Une enquête publiée la même année, faisait état d'environ deux millions de décès de tuberculose par an dans le monde, parmi lesquels, 360 000 sujets infectés par le VIH (2). Au Togo, la prévalence de la tuberculose en 2012 était estimée à 104 pour 100 000 habitants (3).

Le poumon est la localisation préférentielle de la tuberculose avec 60 % des cas, mais d'autres organes peuvent également être atteints (4). L'exploration par imagerie médicale demeure un outil non négligeable de diagnostic de cette affection. En dépit des progrès réalisés dans ce domaine, avec notamment la tomodensitométrie et la résonance magnétique nucléaire dans les formes extrapulmonaires, la radiographie thoracique standard garde son importance comme outil de premier recours et d'accessibilité facile.

Le diagnostic de la TP constitue encore un véritable challenge pour les régions les plus démunies de la planète, mais également les plus affectées par cette endémie. Ces dernières décennies, la radiographie conventionnelle, analogique ou numérique est de plus en plus disponible dans certaines agglomérations citadines en ASS. Bien que la sémiologie radiologique de la tuberculose pulmonaire soit décrite par de nombreux auteurs, celle-ci présente néanmoins quelques difficultés d'interprétation en ce qui concerne le type, le siège des lésions et aussi les associations lésionnelles. Dans ce contexte, il devient impérieux de rechercher les lésions radiographiques les plus suggestives de la TP surtout en milieu défavorisé. La présente étude avait pour objectif de décrire le profil radiographique de la tuberculose pulmonaire de l'adulte immunocompétent dans la région centrale du Togo, en décrivant les lésions pulmonaires observées, leur répartition et en comparant ces lésions selon l'âge et le résultat de la bacilloscopie.

Méthodes

Nature, cadre et période de l'étude

L'enquête documentaire descriptive et analytique a inclus 103 patients adultes, référés au centre régional de prise en charge de la tuberculose de la région centrale du Togo, le Centre Hospitalier Régional (CHR) de Sokodé, pour présomption de TP, entre le 1er janvier 2016 et le 30 juin 2018, soit sur une période de 18 mois. Les patients âgés de moins de 15 ans, les personnes co-infectées par le VIH, ou ayant un antécédent de TP, de même que ceux ayant une affection entraînant une déformation de la cage thoracique étaient d'office exclus.

Critères de sélection, collecte des données et variables d'intérêts

Le diagnostic de TP a respecté les critères recommandés par l'OMS chez les 103 sujets retenus. La recherche de l'agent étiologique a recouru à l'examen de Ziehl Nielsen sur les expectorations ou en cas de besoin, par la méthode moléculaire, le GenXpert, récemment introduite dans le programme national de lutte anti-tuberculeuse du pays. Les patients ont été classés en deux groupes selon l'âge. Les sujets âgés de 15 à 59 ans et les personnes âgées, dont l'âge était supérieur ou égale à 60 ans. Cette classification s'est basée sur la définition de la personne âgée en Afrique selon l'OMS (5).

Les sujets inclus avaient tous des radiographies thoraciques pathologiques et fortement suggestives de la TP. L'épreuve thérapeutique concluante a conforté la présomption diagnostique dans la quasi-totalité des cas.

Les radiographies thoraciques avaient toutes été interprétées par un médecin radiologue ayant plus de cinq ans d'expérience. Les analyses biologiques ont été réalisées par un ingénieur en biologie médicale du centre de référence régional de prise en charge de la tuberculose de la région sanitaire centrale.

Définitions opérationnelles

Selon l'OMS, la tuberculose à bacilloscopie positive est définie avec au moins deux frottis

d'expectoration positifs pour la recherche du BK, ou un frottis positif associé soit à une culture positive ou à des lésions radiographiques compatibles avec une tuberculose pulmonaire.

Le test Gene Xpert, récemment mis au point et basée sur la PCR et la technologie des balises moléculaires imbriquées en temps réel, a une forte sensibilité pour le diagnostic de la tuberculose pulmonaire à bacilloscopie négative. Il a été récemment rendu disponible au CHR de Sokodé par le programme national de lutte contre la tuberculose (PNLT).

Interprétation des données de la radiographie thoracique

Pour l'analyse des lésions radiographiques, chaque plage pulmonaire, de la coupole diaphragmatique à l'apex, a été divisée en trois tiers. Le tiers supérieur représentait la partie située au-dessus du 3^{ème} arc costal antérieur ; le tiers moyen, la partie du poumon située entre les 3^{ème} et 5^{ème} arcs costaux antérieurs, et le tiers inférieur, la partie en dessous du 5^{ème} arc costal antérieur. Les lésions pulmonaires ont été considérées comme diffuses lorsqu'elles intéressaient plus de 2/3 d'une plage pulmonaire. Le terme de « fibrose » a été utilisé pour désigner les opacités interstitielles diffuses de type « mailles de filet » et les « distorsions broncho-vasculaires ».

Analyse statistique

Le traitement des données recueillies a été fait à l'aide du logiciel EPI Info 7. Les tests de Khi-carré de Pearson ou Exact de Fisher ont été utilisés pour évaluer la différence en proportion en fonction des effectifs des sous-groupes, et un seuil de 5% a été considéré comme significatif. Nous avons respecté l'anonymat et les règles de confidentialité. L'étude avait reçu l'accord des autorités locales.

Résultats

Sur le total de 103 patients diagnostiqués de TP selon les critères de l'OMS ci-dessus, 65 (63,1%) avaient une bacilloscopie positive

contre 38 (36,9%) qui avaient un résultat négatif à la coloration de Ziehl. Le groupe était majoritairement du sexe féminin (61 cas, 59,2% ; sex-ratio de 1,17/1).

La comparaison des données a concerné deux groupes de 31 sujets chacun, en fonction de la positivité ou non de la bacilloscopie et en fonction d'une relative similarité dans la présentation de lésions radiographiques. La moyenne d'âge dans le groupe à bacilloscopie positive était de 37,41±16,85 ans versus 41,74±15,59 ans dans l'autre groupe (p=0,29). Les patients de sexe féminin représentaient 51,6% des patients à microscopie positive et 41,9% des patients à microscopie négative (p=0,30). La majorité de patients étaient âgés de moins de 60 ans (85,5% vs 14,5%).

Les lésions radiographiques décrites étaient en ordre décroissant : les opacités alvéolaires (18 cas ; 29%), les atteintes interstitielles de type réticulaire (16 cas ; 25,8%), les opacités réticulo-nodulaires (14 cas ; 22,6%), et enfin le syndrome cavitairé (13 cas ; 21%). Les opacités micro-nodulaires diffuses ou miliaire ont été observées chez 7 patients (11,3%). Les syndromes alvéolaire (Figure 1) et cavitairé (Figure 2) étaient plus observés chez les patients avec une bacilloscopie positive, et plus fréquemment chez ceux âgés de moins de 60 ans. Les opacités réticulo-nodulaires quant à elles, étaient plus observées en situation de bacilloscopie négative (tableau 1).

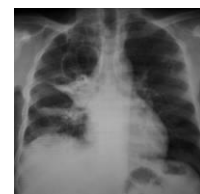

Figure 1. Syndrome cavitairé du tiers supérieur du poumon droit

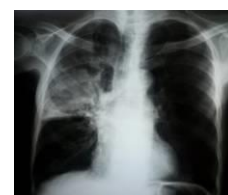

Figure 2. Opacité alvéolaire avec bronchogramme aérien, intéressant les 2/3 supérieurs du poumon droit

Tableau 1 : Répartition des lésions radiographiques en fonction de la bacilloscopie

	TPM+ n (%)	TPM- n (%)	P
Opacités réticulaires	8 (25,8)	8 (25,8)	0,61
Opacités réticulo-nodulaires	2 (6,5)	12 (38,7)	0,002
Syndrome alvéolaire	16 (51,6)	2 (6,5)	<0,001
Syndrome cavitaires	10 (32,3)	3 (9,7)	0,02
Miliaire	3 (9,7)	4 (12,9)	0,5
Fibrose	2 (6,5)	3 (9,7)	0,5
Adénopathies hilaires	0	3 (9,7)	0,11
Pleurésie	2 (6,5)	1 (3,2)	0,5

TPM+ : Tuberculose Pulmonaire à Microscopie positive ; TPM- : Tuberculose Pulmonaire à Microscopie négative ; n : effectif ; % : pourcentage

Les lésions de fibrose pulmonaire étaient plus présentes dans le groupe d'âge supérieur à 60 ans (44,4% vs 1,9% ; p = 0,001) (tableau 2).

Tableau 2 : Répartition des lésions radiographiques en fonction de l'âge

	15-64 ans n (%)	Plus de 65 ans n (%)	P
Opacités réticulaires	14 (26,4)	2 (22,2)	0,57
Opacités réticulo-nodulaires	12 (22,6)	2 (22,2)	0,65
Syndrome alvéolaire	17 (32,1)	1 (11,1)	0,19
Syndrome cavitaires	12 (22,6)	1 (11,1)	0,39
Miliaire	6 (11,3)	1 (11,1)	0,68
Fibrose	1 (1,9)	4 (44,4)	0,001
Adénopathies hilaires	3 (5,7)	0	0,61
Pleurésie (n=3)	2 (3,8)	1 (11,1)	0,38

Les lésions étaient bilatérales dans un peu plus d'un cas sur deux (n=34 ; 54,8%), localisées au poumon droit dans 17 cas (27,5%), au poumon gauche dans 11 cas (17,7%). En fonction des syndromes radiologiques décrits, les opacités alvéolaires étaient plus fréquemment et de prédominance dans le poumon droit (55,6% des cas) ; tandis que les formes réticulaires (62,5%) et réticulo-nodulaires (64,3%) étaient en majorité bilatérales.

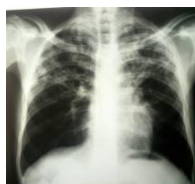

Figure 3. Opacités réticulaires des tiers supérieurs des poumons

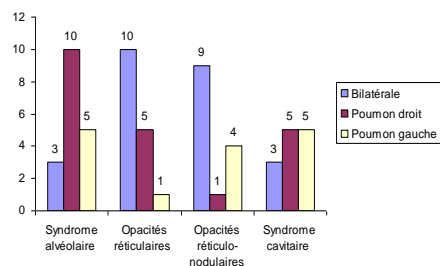


Figure 4. Localisation des principales lésions observées

Quant à la répartition de lésions dans chaque poumon, elles étaient diffuses dans un peu plus de la moitié des cas (33 cas ; 53,2%), indépendamment de l'âge des sujets. Leur topographie était dominée par la localisation dans le tiers supérieur chez 18 patients (29%), suivie du tiers moyen chez 7 patients (11,3%), et le tiers inférieur pour 6 patients (9,7%).

Discussion

La tuberculose demeure un problème majeur de santé publique au Togo, malgré de nombreux efforts déployés dans la prise en charge et dans la prévention de cette affection. La présente enquête sur le profil radiologique de la tuberculose pulmonaire dans la région centrale du Togo, a décrit les lésions pulmonaires fortement présomptives de la tuberculose dans un milieu peu nanti, et surtout en situation de bacilloscopie négative. Les nouveaux tests moléculaires de confirmation du diagnostic n'étant pas encore routiniers dans la plupart des pays, pourtant les plus touchés par le fléau, le rôle des moyens simples de radiographies thoraciques, plus accessibles est à démontrer. Dans notre pays, le Togo, l'accessibilité à des services de radiologie diagnostique s'est considérablement améliorée et les principales villes de l'intérieur du pays disposent d'un service de radiologie. La coloration de Ziehl-Neelsen demeure encore le seul moyen utilisé pour la discrimination entre tuberculose à microscopie positive et négative. Cette dernière forme est une cause fréquente de délai de diagnostic et de pérennisation de l'infection dans un contexte donné.

La proportion de tuberculose à microscopie positive de la présente étude, de 63,1%, est similaire à celle rapportée par Ngama *et al.* (6) au Congo, qui était de 66,3%. La prédominance du sexe féminin observée (59,2%) est en discordance avec des rapports antérieurs aussi bien dans le même pays que dans le reste du monde. En effet, une enquête au CHU de Lomé avait retrouvé une prépondérance masculine (64%), de même qu'une étude de l'OMS dans le même pays et en population générale avait rapporté un sex-ratio H/F de 1,5 (7,8). La prépondérance masculine dans la tuberculose est décrite dans nombreuses autres études dans le monde (9-11). Les disparités observées pourraient être liées aux objectifs et méthodologies différentes exploitées dans tous ces travaux.

Le type de lésions observées est diversement rapporté dans la littérature. La prépondérance du syndrome alvéolaire et des lésions cavitaire chez les TPM+, ainsi que celle des opacités réticulo-nodulaires dans le groupe des TPM- ici décrite, est en phase avec l'étude de Ebrahimzadeh *et al.* (2) en Iran, qui avaient montré que les infiltrats, les calcifications, les adénopathies étaient prédominants chez les patients à microscopie positive alors que les infiltrations réticulo-nodulaires prédominaient chez les patients avec une bacilloscopie négative. Nguyen *et al.* (12) aux USA avaient également rapporté dans la TPM+, cette fréquence plus élevée des lésions cavitaires. Nos observations sont discordantes avec celles de l'équipe de Van Cleef *et al.* (13) au Kenya, qui ont retrouvé plutôt : des opacités réticulo-nodulaires, des lésions cavitaires, et des pleurésies, plus fréquemment chez les patients TPM-, mais des opacités infiltrantes, des adénopathies hilaires et des bronchectasies plus fréquentes chez les TPM+. Les lésions cavitaires dans la TPM+ répondent aux mécanismes physiopathogéniques de la tuberculose et les cavernes résultent de la liquéfaction du caséum et de son élimination par la voie bronchogène. Le matériel éliminé peut être riche en BK et faciliter la détection microscopique des bacilles.

Quant aux disparités rencontrées, outre les approches et les cadres différents des études, elles pourraient être liées à la différence des techniques d'imagerie utilisées, notamment la tomodensitométrie pour la définition des bronchiectasies.

Comme dans la présente étude, Kombila *et al.* (14) à Dakar, avaient constaté que les infiltrats étaient les lésions radiologiques élémentaires les plus représentatives (84,8%) chez les patients à microscopie positive. L'étendue de lésions potentialise la qualité de l'expectoration et la possibilité du résultat positif à la coloration de Ziehl.

L'influence de l'âge sur le type de lésions n'est pas apparue avec évidence dans la présente étude ; même si les syndromes cavitaire et alvéolaire étaient plus fréquents chez les sujets de moins de 60 ans, et la fibrose plus fréquente dans le groupe plus âgé. Touré *et al.* (15) ont rapporté dans une enquête au Sénégal, une fréquence élevée de syndrome alvéolaire dans tous les groupes d'âge, avec toutefois, une prédominance du syndrome cavitaire chez les sujets plus âgés (66,7 %).

La localisation bilatérale des lésions pulmonaires dans notre série a concerné surtout les atteintes interstitielles de type réticulaire et réticulo-nodulaires. Par contre, les opacités alvéolaires étaient plus unilatérales et prédominaient au poumon droit (55,6% des cas). Ces observations corroborent les données décrites par Mabilia Babela *et al.* (4) au Congo-Brazzaville. Les zones pulmonaires apicales, mieux ventilées, sont le siège de prédilection du bacille de Koch qui est un germe aérobique, avide d'oxygène pour sa croissance. De nombreux travaux de la littérature illustrent cette distribution (2,16-17). La localisation dans les segments inférieurs est plutôt moins fréquente et constitue habituellement une source de délai de diagnostic. Les atypies radiologiques de la TB sont de plus en plus décrites notamment dans la co-infection Tuberculose/VIH.

Limites et forces de l'étude

La nature rétrospective de la présente étude en est la principale faiblesse, car ne pouvant pas permettre une véritable discrimination des résultats obtenus. Le caractère monocentrique hospitalier et la petite taille de l'échantillon empêchent toute extrapolation des observations à la population générale. La non utilisation de tests solides de performance tels que la sensibilité, la spécificité, la courbe Roc etc., affecte la puissance des observations. Toutefois, l'enquête a le mérite de proposer un profil radiographique utile dans l'orientation du diagnostic de la tuberculose pulmonaire du sujet immuno-compétent.

Conclusion

La radiographie du thorax demeure un examen très utile dans le diagnostic des cas suspects de tuberculose pulmonaire dans nos milieux, surtout chez les patients avec une bacilloscopie négative. Les syndromes alvéolaire et cavitaires sont plus observés chez les patients jeunes ou avec une bacilloscopie positive alors que les opacités réticulo-nodulaires prédominent dans le groupe des patients à bacilloscopie négative. Les lésions pulmonaires sont souvent bilatérales, et quand elles sont unilatérales elles concernent souvent le poumon droit. Ces constatations pourraient permettre une meilleure orientation du diagnostic de la tuberculose pulmonaire en milieu peu nanti.

Conflit d'intérêt : Les auteurs ne déclarent aucun conflit d'intérêt.

Contributions des auteurs : Gbande P : a initié, conçu et rédigé l'article ; Sonhaye L : a supervisé et corrigé ; Dagbé M, Tchaou M, N'timon B ont participé à la rédaction de l'article ; Agoda-Koussema LK interprété et corrigé l'article ; Adjenou KV a rédigé et corrigé l'article. Tous les auteurs ont lu et approuvé la version finale du manuscrit.

Références

1. World Health Organization. 2015. Disponible sur : http://www.who.int/tb/publications/global_report/en/ consulté le 7 mars 2017.
2. Ebrahimzadeh A, Mohammadifard M, Naseh G. Comparison of chest X-Ray findings of smear positive and smear negative patients with pulmonary tuberculosis. *Iran J Radiol.* 2014 ; **11**(4) :e13575.
3. Ministère de la santé et de la protection sociale. PNLT. Plan stratégique national de lutte contre la tuberculose au Togo 2015-2019. Lomé ; 2014.
4. Mabiala Babela J, Makosso E, Senga P. Aspects radiographiques de la tuberculose pulmonaire chez l'enfant congolais : influence de l'infection à VIH. *Med Trop.* 2006 ; **66** : 255-259.
5. Organisation mondiale de la Santé (OMS). Proposed working definition of an older person in Africa for the MDS Project [Internet]. 2002. Disponible sur : <http://www.who.int/healthinfo/survey/ageingdefnolder/en/> /consulté le 23 janvier 2018.
6. Ngama CK, Muteya MM, Lukusha YII, Kapend SM, Tshamba HM, Makinko PI, *et al.* Profil épidémiologique et clinique de la tuberculose dans la zone de santé de Lubumbashi (RD Congo). *Pan Afr Med J.* 2014 ; **17** :70.
7. Adjoh K, Efalou P, Maiga M, Fiogbe A, Adamounou A, Aziagbe A. Particularités radio-cliniques et bactériologiques de la tuberculose pulmonaire chez les patients infectés par le VIH au Centre Hospitalier Universitaire Sylvanus Olympio de Lomé. *J Rech univ Lomé (Togo).* 2015 ; **17**(2) : 251-258.
8. Organisation mondiale de la Santé. Tuberculose : Profil du Togo [Internet]. 2016. Disponible sur : www.who.int/tb/data/ consulté le 2 juillet 2018.
9. Qadeer E, Fatima R, Yaqoob A, Tahseen S, Haq MU, Ghafoor A, *et al.* Population based national tuberculosis prevalence survey among adults (>15 years) in Pakistan, 2010-2011. *PLoS ONE* 2010; **11**(2): e0148293.
10. Adetifa IM, Kendall L, Bashorun A, Linda C, Omoleke S, Jeffries D, *et al.* A tuberculosis nationwide prevalence survey in Gambia. *Bull World Health Organ.* 2016 ; **94** :433-441.
11. QI Z, Yang W, Wang Y. Epidemiological analysis of pulmonary tuberculosis in Heilongjiang province China from 2008 to 2015. *Int J Mycobacteriol.* 2017 ; **6** :264-267.
12. Nguyen M-VH, Jenny-Avital ER, Burger S, Leibert EM, Achkar JM. Clinical and radiographic manifestations of sputum culture-negative pulmonary tuberculosis. *PLoS One* 2015;**10** (10):e0140003.

13. Van Cleeff MRA, Kivihya-Ndugga L, Githui W, Nganga L, Odhiambo J, Klatser PR. A comprehensive study of the efficiency of the routine pulmonary tuberculosis diagnostic process in Nairobi. *Int J Tuberc Lung Dis* 2003; **7**(2) :186-189.
14. Kombila UD, Kane YD, Rassoule Mbaye FB, Diouf NF, Ka W, Touré Oumar N. Particularités radiologiques de la tuberculose pulmonaire à microscopie positive au Service de pneumologie du Centre Hospitalier National Universitaire de FANN (CHNUF), Dakar (Sénégal). *Pan Afr Med J*. 2018 ; **30** (21):21.
15. Touré NO, Dia Kane Y, Diatta A, Ba Diop S, Niang A, Ndiaye EM, *et al.* Tuberculose du sujet âgé. *Rev Mal Respir*. 2010 ; **27** :1062-1068.
16. Kamamfu G, Nikoyagize E, Ndayirgije A, Mucikire E, Nzeyiman H, Aubry P. Aspects radiographiques de la tuberculose pulmonaire associée à l'infection à virus de l'immunodéficience humaine (VIH). *Med Afr Noire* 1990 ; **37** (10) : 594-597.
17. Skoura E, Zumla A, Bomanji J. Imaging in tuberculosis. *Int J Infect Dis*. 2015 ; **32** :87-93.